

Изучение особенностей ротационного движения стенок левого желудочка с помощью векторэхокардиографии у больных дилатационной кардиомиопатией

Е.М. Трембовецкая, Г.В. Кнышов, В.П. Захарова

ГУ «Национальный институт сердечно-сосудистой хирургии им. Н.М. Амосова НАМН Украины», Киев

КЛЮЧЕВЫЕ СЛОВА: дилатационная кардиомиопатия, эхокардиография, ротация, сердечная недостаточность

Дилатационная кардиомиопатия (ДКМП) характеризуется значительной кардиомегалией за счет выраженной дилатации полостей сердца, особенно левого желудочка (ЛЖ), и резко выраженной сократительной недостаточностью миокарда, обусловленной первичным внутренним дефектом поврежденных кардиомиоцитов. Это сопровождается прогрессирующей сердечной недостаточностью (СН) и неблагоприятным прогнозом. Данное заболевание встречается у пациентов разных возрастных групп [6–8]. Этиологию ДКМП изучают в четырех основных направлениях: семейные и генетические факторы; вирусный миокардит и другие цитотоксические агенты; иммунные аномалии и токсические факторы.

По данным литературы, при ДКМП выявляют разнообразные нарушения ритма сердца практически у 100 % больных [12, 13, 16]. У 40–50 % наблюдают полную блокаду левой ножки пучка Гиса (БЛНПГ). При ДКМП с появлением БЛНПГ резко нарастают признаки СН.

Как свидетельствуют данные литературы последних лет, патогенез ДКМП весьма сложен и до этого времени окончательно не установлен [17, 18]. Большая распространенность ДКМП, а также высокий риск внезапной смерти обуславливают актуальность ранней диагностики, поиска адекватных методов лечения и профилактики осложнений этой болезни [10, 11].

Эффективность работы миокарда ЛЖ определяется не только его сократительной активно-

стью, но и в значительной степени – ротационным компонентом движения [9]. Однако эта составляющая сложной биомеханики сердца наименее изучена. В современной литературе нет даже описания адекватных методов ее определения. Не анализировали нарушение вращательного движения миокарда как возможный патогенетический фактор в развитии СН, в частности при ДКМП.

Цель работы – изучить особенности ротационного движения стенок левого желудочка у больных дилатационной кардиомиопатией.

Материал и методы

Обследованы 70 пациентов с ДКМП (55 мужчин и 15 женщин в возрасте в среднем $45,8 \pm 7,1$ года) и 35 лиц с нормальной структурой сердца (20 мужчин и 15 женщин в возрасте в среднем $38,7 \pm 9,4$ года – контрольная группа).

В зависимости от наличия БЛНПГ всех больных ДКМП разделили на группы: I – без БЛНПГ и II – с БЛНПГ.

Клиническое течение данного заболевания было настолько переменчивым, что еще дополнительно оценивали каждую из этих групп в зависимости от стадии СН и функционального класса (ФК), основываясь на общепринятых классификациях: классификация хронической СН 1935 г. (Н.Д. Стражеско и В.Х. Василенко) с современными дополнениями и Нью-Йоркской классификации функционального состояния

Таблиця 1
Характеристика больных ДКМП в зависимости от наличия БЛНПГ

Показатель	Величина показателя в группах		
	контрольной (n=35)	I (n=44)	II (n=26)
Стадия СН	–	I–IIA	IIБ–III
ФК СН по NYHA	–	II	III–IV
Возраст, годы	38,7±5,3	43,3±12,3	49,1±7,6

больных с хронической СН (NYHA, 1964) в модификации [6–8].

В I группу вошли 44 пациента (38 мужчин и 6 женщин в возрасте в среднем (43,3±12,3) года) с ДКМП без БЛНПГ, у которых не было выраженных признаков СН (I–IIA стадии), соответствовавших II ФК по NYHA. Во II группу вошли 26 пациентов с ДКМП с БЛНПГ (17 мужчин и 9 женщин в возрасте в среднем (49,1±7,6) года), у которых клинически были более выражены проявления СН (IIБ–III стадия) и III–IV ФК по NYHA (табл. 1).

Для диагностики ДКМП с оценкой функционального состояния миокарда использовали метод комплексной эхокардиографии. Метод включал одно- и двухмерную эхокардиографию, непрерывную и импульсную доплерэхокардиографию, цветное доплеровское картирование (ЦДК) и векторэхокардиографию. Всем обследованным проведена эхокардиография на ультразвуковом аппарате экспертного класса VIVID E9 (General Electric, США) с применением секторных датчиков с переменной частотой 1,5–5,0 МГц. Все датчики независимо от частоты сканирования имели совместимые режимы одномерной и двухмерной эхокардиографии, а также режимы импульсной и непрерывной доплерэхокардиографии и ЦДК. При одномерной эхокардиографии определяли объемы и фракцию выброса (ФВ) ЛЖ по формуле L. Teichholz и соавторов [14]. Объемы ЛЖ приведены на единицу поверхности тела и представлены в виде индексов: конечнодиастолического (КДИ), конечносистолического (КСИ), ударного (УИ). Дополнительно при ЦДК оценивали наличие и степень относительной митральной (МН) и трехстворчатой (ТН) недостаточности и выражали их полуколичественно от 1+ до 4+ [14]. При непрерывной доплерэхокардиографии по спектру ТН рассчитывали давление в легочной артерии (ЛА) и определяли степень легочной гипертензии (ЛГ).

Особое внимание уделено совершенно новой ультразвуковой технологии векторэхокардиографии (спекл-трекинг). Она основана на внедрении в эхокардиографию уникальной информационной технологии обработки динамических изображений [1, 2, 14, 15]. Ее принцип заключается в том, что двухмерное изображение миокарда сердца автоматически разделяется на маленькие сегменты (по типу мозаики), перемещение которых прослеживается на протяжении сердечного цикла.

Ротационное движение ЛЖ описывали при помощи следующих параметров:

– вращение – угловое смещение сегмента миокарда в позиции по короткой оси вокруг длинной оси ЛЖ (измеряется в одной плоскости);

– скручивание – разница между вращениями верхушки и базального отдела ЛЖ (измеряется в двух поперечных сечениях ЛЖ по короткой оси).

Для исследования кардиодинамики и удобства оценки функции каждого сегмента ЛЖ использовали схему сегментарного деления ЛЖ, предложенную Американской ассоциацией эхокардиографии [9, 14, 15].

Статистическую обработку результатов проводили после создания базы данных в программе Microsoft Excel при помощи метода вариационной статистики для средних величин. Результаты представлены в виде $M \pm m$, где M – среднее значение показателя, m – стандартная погрешность средней. При сравнении средних величин использовали коэффициент Стьюдента для определения достоверности их различий. Различия показателей считали достоверными при $P < 0,05$.

Результаты и их обсуждение

У пациентов I группы КДИ и КСИ ЛЖ были достоверно больше нормы, а УИ и ФВ – достоверно ниже нормы (табл. 2). Степень МН и ТН была небольшая, в пределах 1+, а степень ЛГ – умеренной.

У больных II группы КДИ и КСИ ЛЖ также были достоверно выше нормы, а УИ и ФВ – достоверно ниже нормы. При этом степень МН и ТН была умеренной – в пределах 2+, а степень ЛГ – выраженной (см. табл. 2).

Среднее скручивание ЛЖ в норме составило (14,8±2,1)°. У пациентов I группы суммарный

Таблиця 2

Эхокардиографические данные в норме и у больных с ДКМП

Показатель	Величина показателя в группах		
	контроль-ной (n=35)	I (n=44)	II (n=26)
КДИ ЛЖ, мл/м ²	68,8±6,7	130,2±18,2*	145,2±30,4*
КСИ ЛЖ, мл/м ²	20,7±2,9	92,2±19,7*	105,8±28,9*
УИ ЛЖ, мл/м ²	48,1±3,2	38,1±7,6*	39,2±7,0*
ФВ ЛЖ, %	67,0±4,3	30,2±7,7*	25,6±7,1*
Степень МН	0,3±0,1	1,1±0,3	2,09±0,2*
Степень ТН	0,4±0,1	0,9±0,2	1,7±0,4*
Давление в ЛА, мм рт. ст.	27,7±1,5	37,1±5,9*	60,1±7,5*

Примечание. * – различия показателей достоверны по сравнению с таковыми у лиц контрольной группы ($P < 0,05$).

угол скручивания снизился до $(6,5 \pm 3,0)^\circ$, что на 56 % ниже нормы. У больных II группы (с БЛНПГ) угол скручивания еще больше снизился (на 98 % от нормы) и составил $(0,3 \pm 0,7)^\circ$. Это свидетельствует о том, что при ДКМП с возникновением БЛНПГ суммарное скручивание ЛЖ практически отсутствует, и это проявляется нарастанием признаков СН.

Полученные данные четко демонстрируют выраженную разницу скручивания ЛЖ у больных ДКМП разных групп. При этом возникает вопрос: за счет ротации каких отделов уменьшается скручивание ЛЖ? Поэтому далее были отдельно изучены средние показатели ротации базального и апикального отделов ЛЖ при ДКМП и в нормальном сердце.

Выявлено, что движение ЛЖ в норме имеет следующую траекторию: базальные сегменты движутся по часовой стрелке, а верхушечные – против часовой стрелки. Поэтому значения поворота на базальном уровне отрицательны, а на верхушечном – положительны. Такая тенденция прослеживается только в I группе.

Ротация базального отдела ЛЖ в норме составила $(-4,3 \pm 1,3)^\circ$, а апикального отдела – $(10,5 \pm 0,6)^\circ$. У больных I группы наблюдали снижение показателей ротации как базальных отделов (на 37 %), так и апикальных (на 64 %) по сравнению с нормой. При этом вращение базального отдела и верхушки происходило в противоположных направлениях (рис. 1).

У больных II группы (с БЛНПГ) ротация базального отдела умеренно снижалась и составляла $(-2,6 \pm 1,7)^\circ$, что ниже нормы на 40 %. При этом верхушка в данной группе вращалась в ту же сторону, как и базальный отдел с углом ротации $(-2,3 \pm 1,5)^\circ$, что было значительно ниже нормы – на 122 % (рис. 2).

При БЛНПГ прекращается проведение импульса по основному стволу ножки до его разветвления на две ветви. По правой ножке пучка Гиса электрический импульс проводится обычным путем, вызывая возбуждение правой половины межжелудочковой перегородки и правого желудочка. Лишь после этого волна активации медленно по сократительным волокнам и волокнам Пуркинью распространяется на ЛЖ. В связи с этим общее время желудочковой активации увеличено.

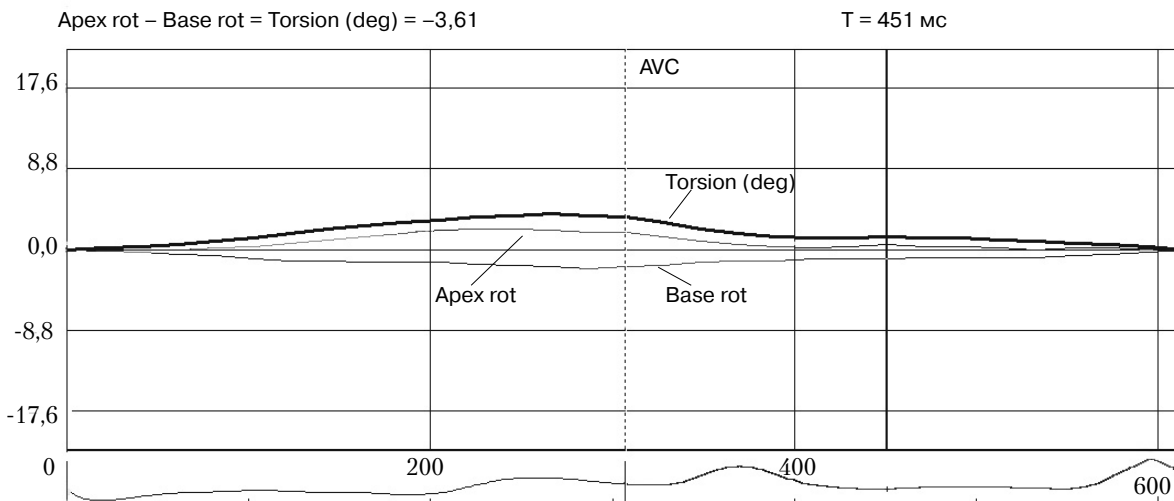


Рис. 1. Графическое изображение показателей ротации базального (Base rot) и апикального (Apex rot) отделов ЛЖ и суммарного скручивания ЛЖ (Torsion) у пациента I группы (с ДКМП без БЛНПГ).

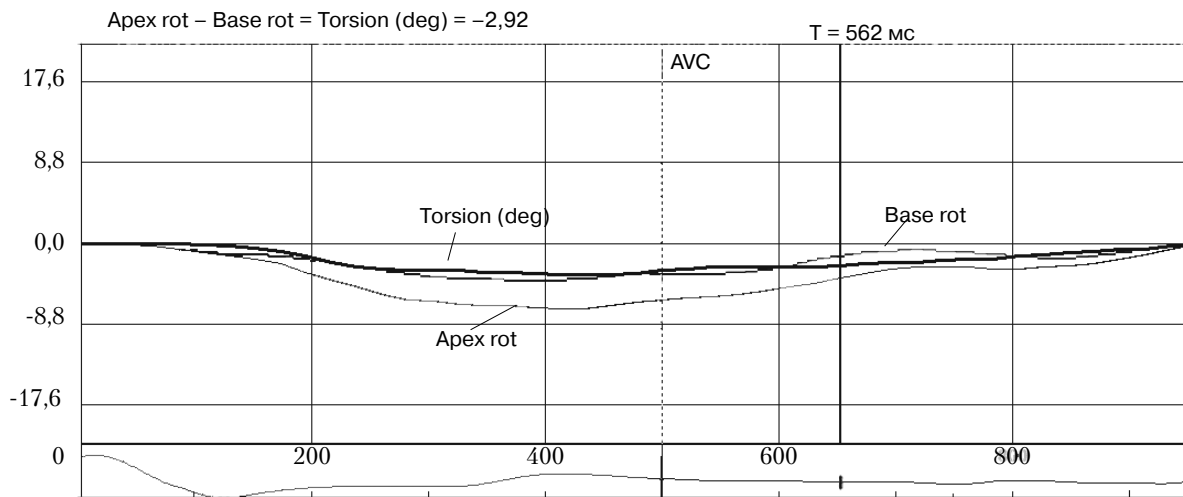


Рис. 2. Графічне зображення показателів ротації базального (Base rot) та апікального (Apex rot) відділів ЛЖ та сумарного скручування ЛЖ (Torsion) у пацієнта II групи (с ДКМП і БЛНПГ).

Это вызывает значительное замедление прохождения возбуждения по желудочкам, уширение комплекса QRS и изменение направления деполяризации ЛЖ. Поэтому у больных II группы наиболее выражены признаки СН (IIБ–III стадии и IV ФК по NYHA). Также можно предположить, что именно значительное снижение апикальной ротации и изменение ее направления вращения у пациентов данной группы приводят к нарастанию признаков СН.

Выводы

1. У больных дилатационной кардиомиопатией отмечено повышение индекса конечнодиастолического объема и индекса конечносистолического объема, снижение индекса ударного объема и фракции выброса левого желудочка, нарастание гипертензии в легочной артерии, а также наличие умеренной недостаточности митрального и трехстворчатого клапанов. Эти изменения значительно усугубляются при появлении полной блокады левой ножки пучка Гиса.

2. В норме вращение базальных и апикальных отделов левого желудочка происходит в противоположных направлениях: базальный отдел вращается по часовой стрелке, а апикальный – против часовой стрелки.

3. При дилатационной кардиомиопатии ротационная способность миокарда левого желудочка резко снижается с нарастанием признаков сердечной недостаточности, а при появле-

нии блокады левой ножки пучка Гиса изменяется направление вращения верхушки сердца.

4. При векторэхокардиографии у пациентов с дилатационной кардиомиопатией отмечено снижение угла ротации базальных отделов левого желудочка по сравнению с нормой на 37 %, а апикальных – на 64 %. При наличии блокады левой ножки пучка Гиса эти показатели составили соответственно –40 % и –122 %, что свидетельствует об изменении направления вращения верхушки, а именно базальный и апикальный отделы вращаются по часовой стрелке. При этом не происходит эффективного скручивания левого желудочка.

5. Значительное снижение апикальной ротации и изменение ее направления вращения у пациентов с дилатационной кардиомиопатией и блокадой левой ножки пучка Гиса приводят к выраженному нарастанию признаков сердечной недостаточности.

Литература

- Алехин М.Н. Возможности практического использования тканевого доплера. Лекция 1. Тканевой доплер, принципы работы и его особенности // Ультразвуковая и функциональная диагностика. – 2002. – № 3. – С. 90–98.
- Алехин М.Н. Возможности практического использования тканевого доплера. Лекция 2. Тканевой доплер фиброзных колец атриовентрикулярных клапанов // Ультразвуковая и функциональная диагностика. – 2002. – № 4. – С. 112–118.
- Амосова Е.Н. Кардиомиопатии. – К.: Книга плюс, 1999. – 187 с.
- Жиров И.В., Сарболинова Г.К. Алкоголь и сердечная недостаточность. Ч.2. Дилатационная и алкогольная кардиомиопатия – сходство и различия // Сердечная

- недостаточность.– 2004.– № 28 (6).– С. 308–310.
5. Курбанов Р.Д., Курбанов Н.А., Абдуллаев Т.А. и др. Значение клинично-функциональных проявлений в прогнозе жизни больных дилатационной кардиомиопатией // Сердечная недостаточность.– 2003.– № 4 (3).– С. 147–148.
6. Моисеев В.С., Киякбаев Г.К. Кардиомиопатии и миокардиты.– М.: Геотар-Медиа, 2011.– 350 с.
7. Морман Д., Хеллер Л. Физиология сердечно-сосудистой системы. Пер. с англ. / Под ред. Р.В. Болдырева.– СПб.: Питер, 2000.– 256 с.
8. Сторожаков Г.И., Гендлин Г.Е., Мелехов А.В. Дилатационная кардиомиопатия // Сердце.– 2004.– № 16 (4).– С. 203–208.
9. Blessberger H., Binder T. NON-invasive imaging: Two dimensional speckle tracking echocardiography: basic principles // Heart.– 2010.– Vol. 96, N 9.– P. 716–722.
10. Chen H. Dilated cardiomyopathy // Mayo Clinic Cardiology / Eds. J. Murphy, M. Lloid.– Mayo Press, 2007.– P. 1139.
11. De Kaulenaer G.W., Brutsaert D.L. Dilated cardiomyopathies: changing pathophysiological concepts and mechanisms of dysfunction // J. Card. Surg.– 1999.– Vol. 14 (1).– P. 64–74.
12. Fauchier L., Babuty O. et al. Comparison of long-term outcome of alcoholic and idiopathic dilated cardiomyopathy // Eur. Heart J.– 2000.– Vol. 21 (4).– P. 306–314.
13. Fauchier L. Alcoholic cardiomyopathy and ventricular arrhythmias // Chest.– 2003.– Vol. 123 (4).– P. 1320–1324.
14. Feigenbaum H. Echocardiography.– 6th ed.– Philadelphia: Lippincott Williams & Wilkins, 2005.– 673 p.
15. Firstenberg M.S., Greenberg N.L., Smedira N.G. et al. The effects of acute coronary occlusion on noninvasive echocardiographically derived systolic and diastolic myocardial strain rates // Curr. Surg.– 2000.– 57.– P. 466–472.
16. Kadish A., Quigg R. et al. Defibrillators in nonischemic cardiomyopathy treatment evaluation // Pacing Clin. Electrophysiol.– 2000.– Vol. 23.– P. 338–343.
17. Leiden J. The genetics of dilated cardiomyopathy // New Engl. J. Med.– 1997.– Vol. 337.– P. 1080–1081.
18. Sugrue D.D., Rodeheffer R.J. et al. The clinical course of idiopathic dilated cardiomyopathy. A population-based study // Ann. Intern. Med.– 1992.– Vol. 117.– P. 117–123.

Поступила 11.08.2014 г.

Вивчення особливостей ротаційного руху стінок лівого шлуночка за допомогою векторехокардіографії у хворих на дилатативну кардіоміопатію

О.М. Трёмбовецька, Г.В. Книшов, В.П. Захарова

ДУ «Національний інститут серцево-судинної хірургії ім. М.М. Амосова НАМН України», Київ

Мета роботи – вивчити особливості ротаційного руху стінок лівого шлуночка у хворих на дилатативну кардіоміопатію (ДКМП).

Матеріал і методи. Обстежено 70 пацієнтів з ДКМП та 35 осіб без серцевої патології. Застосовано загальноклінічні методи дослідження та комплексну ехокардіографію, зокрема векторехокардіографію. Хворих на ДКМП розділили на дві групи залежно від наявності повної блокади лівої ніжки пучка Гіса.

Результати. Ротація базального відділу лівого шлуночка в нормі становила ($-4,3 \pm 1,30$) °, а апікального відділу – ($10,5 \pm 0,60$) °. У хворих I групи (з ДКМП без повної блокади лівої ніжки пучка Гіса) спостерігали зниження показників ротації як базальних відділів (на 37 %), так і апікальних (на 64 %) порівняно з нормою. При цьому обертання базального відділу і верхівки відбувалося у протилежних напрямках. У хворих II групи (з ДКМП та повною блокадою лівої ніжки пучка Гіса) ротація базального відділу помірно знижувалася і становила ($-2,6 \pm 1,70$) °, що нижче норми на 40 %. При цьому верхівка в цій групі оберталася в тому ж напрямі, як і базальний відділ з кутом ротації ($-2,3 \pm 1,50$) °, що було значно нижче норми (на 122 %).

Висновки. У нормі обертання базальних і апікальних відділів ЛШ відбувається у протилежних напрямках: базальний відділ обертається за годинниковою стрілкою, а апікальний – проти годинникової стрілки. При ДКМП ротаційна здатність міокарда лівого шлуночка різко знижується з наростанням ознак серцевої недостатності, а при появі повної блокади лівої ніжки пучка Гіса ще й змінювався напрямок обертання верхівки серця. Значне зниження апікальної ротації і зміна напрямку її обертання в пацієнтів з ДКМП та повною блокадою лівої ніжки пучка Гіса призводять до вираженого наростання ознак серцевої недостатності.

Ключові слова: дилатативна кардіоміопатія, ехокардіографія, ротація, серцева недостатність.

Study of features of left ventricular wall rotational motion in patients with dilated cardiomyopathy using speckle tracking echocardiography

О.М. Trembovetska, G.V. Knyshov, V.P. Zakharova

M.M. Amosov National Institute of Cardiovascular Surgery NAMS of Ukraine, Kyiv, Ukraine

The aim – to study the features of rotational motion of left ventricular walls in patients with dilated cardiomyopathy.

Material and methods. 70 patients with dilated cardiomyopathy and 35 patients without cardiac pathology have been involved into the study. General clinical examination and echocardiography, including speckle tracking echocardiography

graphy, have been carried out. Patients with dilated cardiomyopathy have been subdivided into 2 groups according to absence or presence of complete left bundle branch block.

Results. Normal left ventricular basal and apical rotation constituted $-4.3 \pm 1.3^\circ$, and $10.5 \pm 0.6^\circ$, respectively. Decrease of both basal rotation by 37 % and apical rotation by 64 %, in comparison with normal rates, have been observed in patients with dilated cardiomyopathy and without total left bundle-branch block (Group I). Basal and apical rotation were in the opposite directions. Moderate decrease of basal rotation, constituting $2.6 \pm 1.7^\circ$, which is 40 % lower the normal rates, have been observed in patients with dilated cardiomyopathy and with complete left bundle branch block (Group II). At the same time the apical rotation was in the same direction as the basal one, with angle of rotation of $-2. \pm 1.5^\circ$, which is significantly lower than normal rates by 122 %.

Conclusions. Normal left ventricular basal and apical rotation is in the opposite directions, i.e., basal rotation is clockwise and apical rotation is counter-clockwise. In dilated cardiomyopathy the rotational capacity of left ventricular myocardium is sharply decreased, and, additionally, in occurrence of total left bundle-branch block the direction of apical rotation is changed. The significant decrease of apical rotation and change of its direction in patients with dilated cardiomyopathy with total left bundle-branch block leads to increase of heart failure.

Key words: dilated cardiomyopathy, echocardiography, rotation, heart failure.