

УДК 616.127.-005.8+616.121-007.43

## Особливості післяінфарктного розриву міжшлуночкової перегородки

А.В. Руденко, М.Л. Руденко, О.А. Береговий

*ДУ «Національний інститут серцево-судинної хірургії ім. М.М. Амосова НАМН України», Київ*

**КЛЮЧОВІ СЛОВА:** післяінфарктний розрив міжшлуночкової перегородки, патоморфологічні зміни, геометрична реконструкція лівого шлуночка, систолічний у легеневій артерії

Післяінфарктний розрив міжшлуночкової перегородки (ПІРМШП) – це одне з найбільш небезпечних для життя ускладнень гострого інфаркту міокарда (ІМ), трапляється в 0,2–0,5 % усіх випадків ІМ [5, 6]. Перша згадка про цей стан документована 1845 р., коли Р.М. Latham у Лондонському медичному товаристві оприлюднив результати розтину тіла померлого [2]. ПІРМШП зазвичай розвивається впродовж тижня після перенесеного ІМ, в умовах одно- або багатосудинного атеросклеротичного ураження вінцевих артерій. ПІРМШП спричиняє викид крові зліва направо, в результаті сформованого ходу між шлуночками радикально погіршується внутрішньосерцева гемодинаміка. Погіршення насосної функції серця призводить до смерті хворих: 90 % пацієнтів помирають протягом першого місяця після розриву [3, 5–7]. Випадки більш тривалого виживання – поодинокі [4, 6, 7].

Клінічно ПІРМШП виявляється раптовим погіршенням стану пацієнта, аж до кардіогеного шоку, аускультативно з'являється грубий систолічний шум в 4-му міжребер'ї зліва, який необхідно диференціювати з мітральною недостатністю, теж раптово виниклою. Дані ЕКГ вказують на локалізацію ІМ, а дані ехокардіографії – на місце і приблизні розміри розриву. Дані ехокардіографії дозволяють визначити показники фракції викиду (ФВ) лівого шлуночка (ЛШ) і систолічного тиску в легеневій артерії (ЛА). Найбільш достовірні дані щодо зміни параметрів внутрішньосерцевої гемодинаміки можна отримати при зондуванні порожнин серця і селектив-

ної коронарографії. Виникнення змін потребує негайного хірургічного втручання.

Світовий досвід хірургічного лікування відносно невеликий, як правило, публікації інформують про незначну кількість таких операцій, лише деякі клініки мають досвід кількох десятків операцій. При цьому летальність становить 20–30 % [1, 4, 6, 7]. Більшість питань хірургії ПІРМШП залишаються невирішеними, немає одностайної думки щодо оптимальних методів візуалізації дефекту, термінів хірургічного втручання, методів герметичного закриття дефекту та запобігання виникненню післяопераційних ускладнень.

Мета роботи – визначити найбільш інформативні діагностичні маркери тяжкості післяінфарктного розриву міжшлуночкової перегородки, а також найбільш ефективні методи корекції цього ускладнення на підставі власного досвіду лікування хворих.

### Матеріал і методи

За період 1991–2017 рр. у НІССХ імені М.М. Амосова НАМН України проліковано 65 хворих із ПІРМШП віком у середньому (59,1±6,7) року: 44 (67,7 %) чоловіки віком 52–73 роки (у середньому (57,4±9,5) року) і 21 (32,3 %) жінка віком 64–76 років (у середньому (62,2±11,7) року). У 41 пацієнта зареєстровано задню локалізацію дефекту, у 24 – передню. Клінічну характеристику хворих залежно від локалізації дефекту наведено в *табл. 1*.

Таблиця 1

Клінічна характеристика хворих із післяінфарктним розривом міжшлуночкової перегородки залежно від локалізації дефекту

Показник	Загальна група (n=65)	Передня локалізація (n=24)	Задня локалізація (n=41)
Чоловіки	44 (67,7 %)	11 (45,8 %)	33 (80,5 %)**
Жінки	21 (32,3 %)	13 (54,2 %)	8 (19,5 %)
Вік, роки			
Чоловіки	57,4±9,5	55,4±8,3	57,5±8,9
Жінки	62,2±11,7	64,4±12,5	60,8±10,7
Гостра серцева недостатність	40 (61,5 %)	19 (79,2 %)	21 (51,2 %)*
Гідроторакс	56 (86,1 %)	24 (100 %)	32 (78,0 %)**
Олігурія	19 (29,2 %)	9 (37,5 %)	10 (24,4 %)
Життєва ємність легенів, %	54,5±7,8	53,7±6,8	54,2±7,6*
II–III ФК за NYHA	30 (46,1 %)	11 (45,8 %)	19 (46,3 %)
I–IV ФК за NYHA	35 (53,9 %)	13 (54,2 %)	22 (53,4 %)
Необхідність у ШВЛ до операції	8 (12,3 %)	6 (25 %)	2 (4,9 %)*
ВАБК до або після операції	20 (30,8 %)	16 (66,7 %)	4 (9,75 %)**
Стенти в передопераційний період	5 (7,7 %)	3 (12,5 %)	2 (4,9 %)

**Примітка.** Категорійні показники наведено як кількість випадків і частка, кількісні – у вигляді  $M \pm \sigma$ . Різниця показників статистично значуща порівняно з такими в пацієнтів з передньою локалізацією дефекту: \*  $P < 0,05$ ; \*\*  $P < 0,01$ . ШВЛ – штучна вентиляція легенів; ВАБК – внутрішньоаортальна балонна контрпульсація.

За результатами ехокардіографії зареєстровані помірна дилатація правих і лівих відділів серця, гіпертрофія міокарда ЛШ, гіпокінезія й акінезія верхівки і бічної стінки ЛШ, міжшлуночкової перегородки (МШП) з ознаками її розриву. Кінцеводіастолічний об'єм (КДО) ЛШ становив у середньому ( $198,0 \pm 37,4$ ) мл, кінцевосистолічний об'єм (КСО) – ( $116,0 \pm 27,2$ ) мл, ФВ ЛШ – ( $43,1 \pm 5,7$ ) %. Розмір дефекту дорівнював ( $2,11 \pm 1,6$ ) см. Множині дефекти визначалися у 26 (40 %) пацієнтів.

Статистичну обробку отриманих даних проведено за допомогою пакета Statistica 6.0. При нормальному розподілі кількісні ознаки представлено у вигляді середнє  $\pm$  стандартне відхилення ( $M \pm \sigma$ ). Статистичну значущість результатів оцінювали за t-критерієм Стюдента для залежних та незалежних вибірок. Різницю показників вважали статистично значущою при  $P < 0,05$ .

## Результати та їх обговорення

Ефективність лікування ПІРМШП визначається можливістю герметичного закриття дефекту. Необхідно враховувати, що в період гострої фази ІМ тканини серця досить тендітні, що утруднює накладання латки на місце розриву та підвищує ризик прорізання швів у ранній післяопераційний період. Процес регенерації та формування рубця розпочинається з третього тижня. Розрив виникає за принципом кровови-

ливу, який розшаровує міокард, на тлі порушення внутрішньошлуночкової гемодинаміки, що полягає в підвищенні внутрішньошлуночкового тиску. Підвищення внутрішньошлуночкового тиску при ІМ є відповіддю симпатoadреналової системи на пошкодження міокарда, при цьому в ділянці трансмурального геморагічного ІМ виникає колікваційний некроз, що призводить до міомаліції з подальшим розривом МШП.

Нами досліджені патоморфологічні зміни в ділянці ПІРМШП у різні терміни після ІМ (табл. 2). Отримані дані свідчать що в перші 3 місяці після ІМ герметизація дефекту має проводитися за межами інфарктної зони із залученням здорової тканини, оскільки в зоні ІМ умови для герметичного закриття виникають лише через 3 місяці після ІМ. Такий термін вичікування недопустимий, враховуючи складність гемодинамічних змін у зоні розриву.

Виникнення ПІРМШП призводить до складних порушень гемодинаміки, ступінь яких обумовлений розмірами ПІРМШП, величиною викиду крові через розрив, розмірами зони ІМ, ступенем ураження вінцевих артерій та наявністю некрозу сосочкових м'язів. Важливими чинниками, які впливають на результати лікування ПІРМШП, є застійна серцева недостатність та кардіогенний шок. Основним фактором, який визначає розвиток застійної серцевої недостатності та кардіогенного шоку в пацієнтів з ПІРМШП передньої локалізації, є дисфункція ЛШ, яка виникає внаслідок поширеного некрозу міокарда.

Таблиця 2

Морфогістологічні зміни міокарда в різні часові проміжки після виникнення інфаркту міокарда

Кількість днів після ІМ	Візуальна оцінка країв ПІРМШП	Гістологічні дані
0–11	Витончення до 1–2 мм МШП розрив представлений рваними зазубреними краями	Ендокард набряклий, лейкоцитарна інфільтрація, формується вал на межі некрозу
12–20	Зазубрені, рвані, рихлі	Некроз кардіоміоцитів з лейкоцитарною інфільтрацією, тромбоз вінцевих артерій
21–27	Згладжені, набряклі	Некроз усієї товщі МШП, острівці грануляції, острівці лейкоінфільтрації
28–36	Краї гладкі, набряклі, тендітні	На тлі некрозу видно острівці тканини з лімфоцитами, фібробластами та ознаками фіброгенезу
43–67	Краї гладкі, щільні, синюшні	Фіброзне заміщення частини некротизованих кардіоміоцитів, проліферація фіброзної тканини
68–120	Краї гладкі, щільні, білі	Рубцева тканина

Особливостями клінічного стану пацієнтів з ПІРМШП є раптово виникла виражена серцево-легенева недостатність, кардіогенний шок, низька життєва ємність легень, одно- або двосторонній гідроторакс, стан набряку легень різного ступеня, оліго- або анурія, що вимагає негайного інтенсивного лікування.

Аналіз показників кардіогемодинаміки, отриманих при ехокардіографії і при зондуванні порожнин серця у пацієнтів, показав, що розміри ЛШ у цих випадках збільшені незначно, показовими у прогностичному аспекті були ФВ ЛШ і систолічний тиск у ЛА, оскільки ці показники залежать від розмірів розриву, його локалізації, ступеня і функціонального стану міокарда. Більшу цінність мають показники, отримані при зондуванні порожнин серця: кінцеводіастолічний тиск у ЛШ (КДТ ЛШ) – (22,9±4,2) мм рт. ст.; кінцеводіастолічний тиск у правому шлуночку (КДТ ПШ) – (24,0±5,3) мм рт. ст.; систолічний тиск у ЛА – (77,9±31,4) мм рт. ст.

ПІРМШП призводить до шунтування потоку крові з лівого в правий шлуночок, об'ємного переважання обох шлуночків і ЛА та, відповідно, до вторинної легеневої гіпертензії. Величина скиду крові з лівого в правий шлуночок залежить від багатьох чинників і є відображенням співвідношення системного тиску крові й систолічного тиску в ЛА.

Таким чином, виникнення ПІРМШП призводить до складних порушень гемодинаміки: скиду крові зліва направо, зниження ФВ ЛШ, зростання систолічного тиску в ЛА. Систолічний тиск у ЛА прямо пропорційно корелює з розмірами ПІРМШП. Тобто чим більший розмір дефекту, тим вищий тиск у ЛА. Інформативність цієї озна-

ки дуже висока: зростання тиску в динаміці сигналізує про збільшення декомпенсації та потребу в негайній ліквідації дефекту.

Спроби використання едоваскулярних методів (оклюдери) при всій логічності виявилися малоефективними. Повного закриття не відбувається. У 4 випадках, коли нами було використано оклюдери, систолічний тиск у ЛА значуще не зменшився. Це зумовлено неможливістю герметичного закриття з огляду на рихлі некротизовані тканини та наявність множинних дефектів.

Адекватною та ефективною тактикою лікування хворих з такою патологією є радикальна хірургічна корекція, яка передбачає геометричну реконструкцію порожнини ЛШ та реваскуляризацію міокарда. Пластику РМШП можна виконувати через розріз правого передсердя або стінку ЛШ, у деяких випадках – через неушкоджений міокард ЛШ. Пластика розриву через стінку ЛШ має великі переваги, оскільки добре видно дефект, трабекули перегороджують його просвіт, можна точно визначити, чи це один дефект, чи два, і більш якісно відновити цілісність перегородки.

В основу сучасних розробок щодо здійснення хірургічної корекції ПІРМШП лягла концепція, згідно з якою провідну роль у збереженні функції ЛШ відіграє збереження його геометрії. Його досягали шляхом накладання ендокардіальної латки («сандвіч» автоперикардом) з метою видалення некротизованого міокарда для відновлення геометрії ЛШ (рисунки). У хірургічній практиці ми використовуємо методику геометричної реконструкції ЛШ однією перикардіальною латкою з п-подібними швами, які дублюються: вилучаємо розрив МШП із

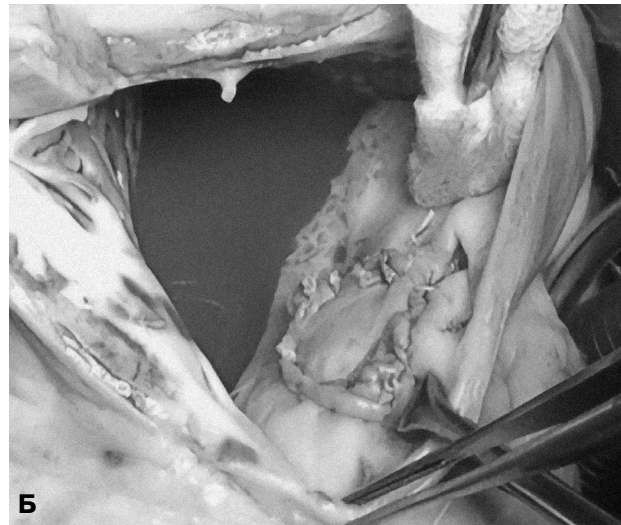
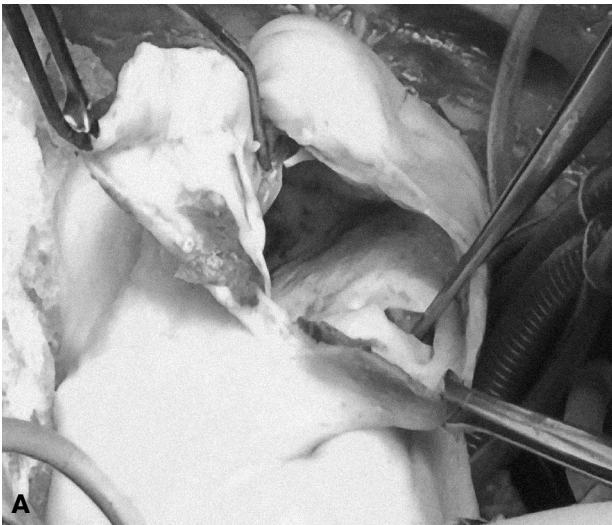

Рисунок. Загальний вигляд післяінфарктного розриву міжшлуночкової перегородки до (А) і після (Б) накладання латки з автоперикарда.

Таблиця 3

Показники гемодинаміки до і після операції пластики післяінфарктного розриву міжшлуночкової перегородки

Показник	До операції	Після операції
КДО ЛШ, мл	198,0±37,4	164,4±28,89
КСО ЛШ, мл	116,0±27,2	95,8±16,8
ФВ ЛШ, %	43,0±5,7	45,90±5,81
КДТ ЛШ, мм рт. ст.	22,9±4,2	–
КДТ ПШ, мм рт. ст.	24,0±5,3	–
Систолічний тиск у ЛА, мм рт. ст.	77,9±31,4	44,1±9,3
Розмір дефекту, см	2,11±1,60	–

ділянки ЛШ, яка перебуває під впливом високого тиску.

Показники гемодинаміки до і після хірургічної корекції ПІРМШП наведено в табл. 3. Після виконання оперативного втручання спостерігали ускладнення у вигляді гострої серцевої недостатності, пневмонії, шлунково-кишкової кровотечі та недостатності мозкового кровообігу. Зафіксовано 9 (13,8 %) летальних випадків. Причинами післяопераційної смертності були гостра серцева недостатність (4 хворих), шлунково-кишкова кровотеча (2), гостра ниркова недостатність (1), недостатність мозкового кровообігу (1) та пневмонія (1). Аналіз свідчить, що в більшості випадків причиною летального наслідку був тяжкий вихідний стан хворого, зумовлений поліорганною недостатністю ще на доопераційному етапі.

Таким чином, наші дані свідчать що хірургічне лікування є адекватним методом корекції ПІРМШП. Ефективність цього методу вища порівняно з медикаментозною терапією та ендоваскулярними втручаннями. Ендоваскулярні методи лікування малоефективні через особливості патологоанатомічних змін у ділянці ІМ. Використання оклюдера Амплатца не може бути рекомендовано при розривах МШП, особливо при множинних розривах, оскільки вони мають протяжний зигзагоподібний хід, який розшаровує міокард МШП та стінки шлуночків серця. Використання цього альтернативного методу лікування може призвести до збільшення діаметра розриву МШП.

## Висновки

1. Післяінфарктний розрив міжшлуночкової перегородки – це тяжке ускладнення інфаркту міокарда, яке загрожує життю пацієнта і супроводжується скидом крові зліва направо, зниженням фракції викиду лівого шлуночка, збільшенням кінцеводіастолічного та кінцево-сistolічного об'єму, збільшенням систолічного тиску в легеневій артерії. Систолічний тиск у легеневій артерії прямо пропорційно корелює з розмірами післяінфарктного розриву міжшлуночкової перегородки.

2. Хірургічне лікування післяінфарктного розриву міжшлуночкової перегородки є методом вибору, оскільки воно найбільш ефективне, порівняно з медикаментозною терапією та ендо-

васкулярними методами, і забезпечує герметичне закриття дефекту та відновлення геометрії лівого шлуночка.

3. Терміни виконання операції визначаються ступенем вираження клінічної картини. Виражена дихальна недостатність, гостра серцева недостатність – це абсолютні показання до проведення негайного оперативного втручання. Знання всього комплексу змін серця при післяінфарктному розриві міжшлуночкової перегородки та дотримання оптимальних часових норм дає змогу проводити адекватну хірургічну корекцію.

*Конфлікту інтересів немає.*

*Участь авторів: концепція і проект дослідження – А.Р.; збір матеріалу, написання тексту – М.Р.; статистичне опрацювання даних, огляд літератури – М.Р., О.Б.; редагування тексту – А.Р., О.Б.*

## Література

1. Руденко А.В., Урсуленко В.І., Руденко М.Л. та ін. Особливості перебігу післяінфарктних розривів міжшлуночкової перетинки // Вісник серцево-судинної хірургії.– 2017.– Вип. 27.– С. 19–23.
2. Beith. A case of septal rupture // Tr. Path. Soc. London.– 1850.– Vol. 3.– P. 69.
3. Berger T.J., Blackstone E.H., Rirklin J.W. Postinfarction Ventricular Septal Defect // Cardiac Surgery / Eds. J.W. Kirklin, B.G. Barratt-Boyes.– N.Y.: Churchill Livingstone, 1993.– P. 403.
4. Crenshaw B.S., Granger C.B. et al. Risk factors, angiographic patterns, and outcomes in patients with ventricular septal defect complicating acute myocardial infarction // Circulation.– 2000.– Vol. 101.– P. 27–32.
5. Jones B.M., Kapadia S.R., Smedira N.G. et al. Ventricular septal rupture complicating acute myocardial infarction: a contemporary review // Eur. Heart J.– 2014.– Vol. 35, Iss. 31 (14).– P. 2060–2068.
6. Menon V., Webb J. G., Hillis D. et al. Outcome and profile of ventricular septal rupture with cardiogenic shock after myocardial infarction: a report from the SHOCK Trial Registry // J. Amer. Coll. Cardiology.– 2000.– Vol. 36, N 3 (Suppl. A).– P. 1110–1111.
7. Poulsen S.H., Præsthholm M., Munk K. et al. Ventricular septal rupture complicating acute myocardial infarction: clinical characteristics and contemporary outcome // Ann. Thorac. Surg.– 2008.– Vol. 85 (5).– P. 1591–1596.

Надійшла 30.10.2017 р.

## Особенности постинфарктного разрыва межжелудочковой перегородки

А.В. Руденко, Н.Л. Руденко, А.А. Береговой

*ГУ «Национальный институт сердечно-сосудистой хирургии им. Н.М. Амосова НАМН Украины», Киев*

**Цель работы** – определить наиболее информативные диагностические маркеры тяжести постинфарктного разрыва межжелудочковой перегородки (ПИРМЖП), а также наиболее эффективные методы коррекции данного осложнения на основании собственного опыта лечения больных.

**Материал и методы.** За период 1991–2017 гг. в НИССХ им. Н.М. Амосова НАМН Украины пролечено 65 больных с ПИРМЖП в возрасте в среднем (59,1±6,7) года: 44 (67,7 %) мужчины в возрасте 52–73 года (в среднем (57,4±9,5) года) и 21 (32,3 %) женщина в возрасте 64–76 лет (в среднем (62,2±11,7) года). У 41 пациента выявлена задняя локализация дефекта, у 24 – передняя.

**Результаты.** Возникновение ПИРМЖП приводит к сложным нарушениям гемодинамики, степень которых обусловлена размерами разрыва, величиной выброса крови из-за разрыва, размерами зоны инфаркта, степенью поражения венечных артерий и наличием некроза сосочковых мышц. Важными факторами, влияющими на результаты лечения ПИРМЖП, являются застойная сердечная недостаточность и кардиогенный шок. Основным фактором, определяющим развитие застойной сердечной недостаточности и кардиогенного шока у пациентов с ПИРМЖП передней локализации, является дисфункция левого желудочка, которая возникает в результате обширного некроза миокарда. В хирургической практике использовали методику геометрической реконструкции левого желудочка одной заплатой «сэндвич» аутоперикардом с п-образными швами, которые дублируются. Летальность составила 13,8 %. Основной причиной послеоперационной летальности была острая сердечная недостаточность.

**Выводы.** Хирургическое лечение ПИРМЖП является методом выбора, поскольку оно наиболее эффективно, по сравнению с медикаментозной терапией и эндоваскулярными методами, и обеспечивает герметичное закрытие дефекта и восстановление геометрии левого желудочка.

**Ключевые слова:** постинфарктный разрыв межжелудочковой перегородки, патоморфологические изменения, геометрическая реконструкция левого желудочка, давление в легочной артерии.

## Specifics of postinfarction rupture of the interventricular septum

A.V. Rudenko, M.L. Rudenko, O.A. Beregovyy

*M.M. Amosov National Institute of Cardiovascular Surgery of NAMS of Ukraine, Kyiv, Ukraine*

**The aim** – to determine the most informative diagnostic markers of severity of post-infarct interventricular septal rupture (PIIVSP), as well as the most effective methods of treatment of this complication based on their own experience in treating patients.

**Material and methods.** During the period from 1991 to 2017, 65 patients with PIIVSP were treated, average age (59.1±6.7) years: 44 (67.7 %) men aged 52–73 years (average 57.4±9.5 years) and 21 (32.3 %) women aged 64–76 years (average 62.2±11.7 years). 41 patients had a posterior localization of the defect, at 24 – anterior localization.

**Results.** PIIVSP leads to complicated hemodynamic disorders, related to the size of PIIVSP, the amount of blood loss through the gap, the size of the IM zone, the degree of damage to the coronary arteries and the presence of necrosis of the papillary muscles. Congestive heart failure and cardiogenic shock are important factors influencing the results of treatment of PIIVSP. A main factor determining the development of congestive heart failure and cardiogenic shock in patients with PIIVSP in its anterior localization is a left ventricular dysfunction, resulting from widespread myocardial necrosis. A method of surgical geometric reconstruction of left ventricle with one «sandwich» patch was used. The mortality was 13.8 %, mostly because of acute heart failure.

**Conclusions.** Surgical treatment of PIIVSP is a method of choice, since it is most effective compared to medication and endovascular therapy, providing defect closure and restoration of left ventricle geometry.

**Key words:** interventricular septum postinfarction rupture, pathomorphological changes, left ventricle geometric reconstruction, pulmonary artery pressure.